3119-Tr 22

Lane Medical Library

Ueber einen

Fall von Mesenterialcyste.

Inaugural-Dissertation

verfasst und zur

Erlangung der Doctorwürde

in der Medizin, Chirurgie und Geburtshülfe

unter dem Präsidium des

Herrn Generalarztes Prof. Dr. O. Angerer

einer hohen medizinischen Facultät

der K. B. Ludwig-Maximilians-Universität

vorgelegt von

Johannes Lauenstein,

Cand. med. aus Hittfeld.

München 1893.

Druck von J. Schreiber, Rosenthal 6.

Ueber einen

Fall von Mesenterialcyste.

Inaugural-Dissertation

verfasst und zur

Erlangung der Doctorwürde

in der Medizin, Chirurgie und Geburtshülfe

unter dem Präsidium des

Herrn Generalarztes Prof. Dr. O. Angerer

einer hohen medizinischen Facultät

der K. B. Ludwig-Maximilians-Universität

vorgelegt von

Johannes Lauenstein,

Cand. med. aus Hittfeld.

München 1893.

Druck von J. Schreiber, Rosenthal 6.

Seinen lieben Brüdern,

Oberarzt Dr. med. Carl Lauenstein
in Hamburg

und

Dr. med. Diedrich Lauenstein
in Freiburg a/Elbe

in Dankbarkeit

gewidmet

vom

Verfasser.

In dem Zeitalter der Wiedergeburt des geistigen Lebens machte sich auch auf dem Gebiete der Chirurgie ein erfreulicher Aufschwung bemerkbar. Jedoch war dieser Aufschwung, der durch das Aufblühen der Anatomie, durch die Umgestaltung der Schusswaffen bedeutend gefördert wurde, leider nicht von Dauer.

Zwei Dinge waren es vor allem, welche einen freieren, einen dauernden Aufschwung der Chirurgie hemmten, die scharfe Trennung der Chirurgie von der inneren Medizin und das vollkommen brachliegende Studium der theoretischen Naturwissenschaften.

Erst im Anfange unseres Jahrhunderts begann man mit den alten Principien zu brechen, erst jetzt begann die Chirurgie den längstgebührenden Rang zu erringen, erst jetzt ward die Dienerin zur Schwester der Medizin, erst jetzt der Feldscheer zum Chirurgen. Damit war ein Stein dem im Aufsteigen begriffenen Chirurgen aus dem Wege geräumt, aber auf die Höhe, auf welcher die heutige Chirurgie steht, haben vor allem die beiden grossen Entdeckungen um die Mitte dieses Jahrhunderts geführt.

Durch die Entdeckung Jackson's und damit durch die Einführung der Chloroformnarcose war der Traum der alten Chirurgen, eine Operation vollkommen schmerzlos für den Patienten auszuführen, zur Wirklichkeit geworden, der Inangriffnahme der grössten Operationen stand nichts mehr im Wege.

Aber alle Schrecken waren der Chirurgie noch nicht genommen, noch immer bestand Ambroise Paré's Ausspruch: „Je vous opère et Dieu vous guérira“ zu Recht, noch immer blieben Wundeiterung und Hospitalbrand furchtbare Geisseln der geschickten Hand des Chirurgen.

Der Chirurgie diesen drückenden Bann und den Worten Paré's für immer das Recht benommen zu haben, ist das Verdienst Joseph Lister's. Joseph Lister hat sich durch die Lehre von der Antisepsis ein dauerndes Denkmal gesetzt; er hat der Chirurgie ungeahnte Bahnen eröffnet und das Feld der operativen Thätigkeit wesentlich für den Arzt erweitert. Von jetzt ab sieht das ärztliche Auge auf eine sorgfältige Wundbehandlung, von jetzt ab hat der Chirurg das feste Vertrauen auf einen günstigen Verlauf und eine reactionslose Heilung.

„Noch bis vor Kurzem“, sagt Volkmann, „war der Chirurg in dem Moment, wo er kunstgerecht eine blutige Operation vollendet, dem Landmanne gleich, der, wenn er seinen Acker bestellt hat, ergeben die Ernte abwartet und sie hinnimmt, wie sie auch ausfallen möge, ohnmächtig den elementaren Gewalten gegenüber, die ihm Regen und Sturmwind und Hagelschlag bringen können. — Heut ist er der Fabrikant, von dem man gute Waare verlangt“.

So hat auch die Eröffnung des Leibes durch die Anti- und Asepsis, von denen die erstere im Laufe der Jahre besonders durch Nussbaum, die letztere in neuester Zeit durch Schimmelbusch eine grosse Vervollkommnung erfahren hat, ihre Gefahren verloren und dem Arzte von Jahr zu Jahr mehr Gelegenheit gegeben, sich mit der operativen Behandlung der Geschwülste des Leibes eingehender zu befassen.

Unter den mannigfachen Tumoren, welche im Bauche gefunden werden, nehmen die Geschwülste des Mesenteriums ein besonderes Interesse in Anspruch; und zwar sind es, abgesehen von Lipomen, Fibromen, Sarcomen und Enchondromen, vor allen die cystischen Tumoren des Mesenteriums, welche einerseits durch ihre Seltenheit, andererseits durch

die Schwierigkeit der Diagnose für die Chirurgie von Bedeutung sind.

Führen wir vorerst die aus der Litteratur bekannten Fälle an und folgen zunächst den Mittheilungen des Central-Blattes für Chirurgie vom Jahre 1874 bis 1892, so finden sich 3 Fälle von Mesenterialcysten verzeichnet.

Der erste Fall ist von den französischen Aerzten Millard und Tillaux veröffentlicht*):

„Ein kräftiger Mann von 31 Jahren, früher gesund, wurde eines Abends auf der Strasse ohne nachweisbaren Anlass von äusserst heftigen Schmerzen im Unterleibe befallen, so dass er nur mit der äussersten Anstrengung seine Wohnung erreichen konnte. Die Schmerzen hielten noch 2 Tage in derselben Intensität an, bei gleichzeitig bestehender, hartnäckiger Obstipation. Nach dieser Zeit liess der Kranke sich in's Hospital aufnehmen, wo man bei ihm rechts im Abdomen einen kindskopfgrossen Tumor constatirte, von dessen Bestehen Patient bis dahin keine Ahnung gehabt hatte.

Inzwischen hatten sich die Schmerzen insofern geändert, als sie nicht mehr continuirlich bestanden, sondern in Zwischenraum von mehreren Stunden auftraten.

Die Diagnose war längere Zeit schwankend. Der Tumor wurde anfangs für eine Wanderniere gehalten, später entschied man sich für eine Invagination und beschloss, da der Kranke mit den entsetzlichsten Schmerzen zu kämpfen hatte, da ferner hartnäckige Verstopfung bestand und nur durch sehr ausgiebige Klystiere spärliche und dünnflüssige Stuhlentleerungen erzielt werden konnten, die Laparotomie zu machen, um entweder die Invagination zu heben oder das invaginierte Darmstück zu resecieren und die beiden Enden des Darmes aneinander zu nähen.

Die Operation wurde unter Lister'schen Cautelen vorgenommen. Incision von 20 cm. Länge in der Mittel-

*) Jahrg. 1880. No. 41 aus dem Bulletin de l'académie de médicine. Millard et Tillaux. Kyste du Mésentère chez un homme; ablation par la gastrotomie. Guérison.

linie. Unmittelbar darnach drängt sich ein glatter, runder, röthlich gefärbter Tumor von Kindskopfgrösse vor, der zwischen den Blättern des Mesenteriums liegt und mit dem Darm nicht verwachsen ist. Durch Punction wird eine gelbliche rahmartige Flüssigkeit in geringer Menge entleert. Die Cyste wird darauf breit incidiert und der Inhalt derselben, der ganz aus der beschriebenen Flüssigkeit besteht, abgelassen. Das stielartig auslaufende Ende des Tumors wird mit Catgut unterbunden, und darauf der Tumor abgetragen. Der Stiel wird versenkt, nachdem er mit sehr starker Carbollösung kauterisiert ist.

Günstiger Verlauf — Temperatur nur einmal 38,8.

Die histologische Untersuchung ergiebt, dass der Cysten-Inhalt aus einer fettigen Masse bestand, und dass der Tumor aus einer Lymphdrüse sich entwickelt hatte.“ —

Die zweite Mittheilung ist von Werth, Kiel, gemacht*). Sie lautet folgendermassen:

„Der kindskopfgrosse Tumor war vor circa 3 Monaten gelegentlich eines Kolikanfalles bemerkt worden und stand in keinem Zusammenhange mit Uterus und Ovarien. Bei der Laparotomie stellte es sich heraus, dass der Tumor zwischen den Blättern des Mesenteriums einer Dünndarm-Schlinge lag. Der Enucleation der Cyste folgte reactionslose Heilung.

Die Cyste, die an zwei Stellen Perforationsöffnungen zeigte, enthielt eine breiige Masse, die ausser fettigem Detritus keinerlei geformte Bestandtheile aufwies; ebenso zeigte die aus bindegewebigen Lamellen bestehende Cystenwand nirgends epitheliale Gebilde.

Nach diesem Befunde hält Werth die Cyste für eine durch Retention des Chylus entartete mesenteriale Lymph-Drüse“. —

*) Jahrg. 1882, No. 43. Exstirpation einer Cyste des Mesenteriums ilei. Genesung.

Ueber einen dritten Fall*) finden wir folgende Mittheilung:

„Unter den 10 mehr oder weniger interessanten Fällen beschreibt Macdonald besonders ausführlich die Operation eines sehr grossen, sehr dünnwandigen und überall fest verwachsenen Tumors, welchen er des gänzlich fehlenden Stieles wegen und infolge anamnestischer Angaben über die Art der Entwickelung geneigt ist, für eine mesenteriale Cyste zu halten. Ein vor der Wirbelsäule unmittelbar auf den grossen Gefässen liegender Theil der Cystenwand musste der hier besonders festen Verwachsungen wegen zurückgelassen werden. Sehr ausgedehnte Adhäsionen der Darmschlingen gestatteten eine gute Drainage und erleichterten das Auswaschen der Wundhöhle, während der lang dauernden Eiterung, welche der Operation folgte.

Patientin genas mit einer wenig secernierenden und sie wenig störenden Fistel". —

Aus der Toussaint'schen Arbeit entnehmen wir noch einen von Péan, einen anderen von Fraipont veröffentlichten Fall:

„Péan diagnosticierte bei einer Frau von 26 Jahren einen cystischen Tumor des Ligamentum latum oder des Mesenteriums. Nachdem der behandelnde Arzt schon drei Male punctiert hatte, wurde auf Verlangen die Radical-Operation gemacht.

Nachdem man die Bauchhöhle eröffnet hatte, und etwa 5 Liter ascitischer Flüssigkeit abgeflossen waren, zeigte sich ein praller Tumor, welcher sich mehr nach der linken, als nach der rechten Seite erstreckte. Die Punction der Geschwulst ergab 10 Liter einer serösen, trüben, hellbraunen Flüssigkeit. Die in die Mesenterialblätter eingebettete, von bröcklicher Wand umgebene multiloculäre Cyste war mit der Umgebung vielfach verwachsen.

*) Jahrg. 1885, No. 52. Augus Macdonald. Ten cases of laparotomy performed in the royal infirmary etc.

Zur Entfernung des Sackes musste das Mesenterium nahe am Darm getrennt und der Schnitt nach unten bis über das Rectum geführt werden, weil der Tumor gegen die vordere Rectal- und hintere Vaginalwand ein Divertikel vortrieb.

Beim Schliessen der Bauchwunde wurde im unteren Winkel ein Drain eingelegt, um etwaige Rückstände der Ascitesflüssigkeit zu aspirieren. Die Kranke erlag am dritten Tage einer Peritonitis". —

„Der von Fraipont veröffentlichte Fall betrifft eine 25-jährige Patientin, bei welcher die Untersuchung feststellte, dass etwas oberhalb und links vom Nabel sich eine Geschwulst im Leibe fand.

Nach Eröffnung der Bauchhöhle fand man, nachdem eine geringe Menge ascitischer Flüssigkeit abgeflossen und die Darmschlingen in die Höhe gedrängt waren, im Mesenterium einen Tumor, welcher vollständig isoliert erschien. Der Tumor sass zwischen den beiden Blättern des Mesenteriums und hatte die Grösse einer Faust.

Da die Enucleation des Tumors nicht vorgenommen werden konnte, wurde derselbe vor die Bauchhöhle gezogen und durch Jodoform-Gaze gegen dieselbe abgeschlossen. Nach Eröffnung und Entleerung des cystischen Tumors, wird die Wand an die Bauchwand genäht und die Höhlung mit Jodoform-Gaze ausgestopft.

Heilung nach 3 Wochen". —

Nach König sind etwa ein Drittel aller Beobachtungen von Mesenterialtumoren, 30 von 90, Cysten. 18 Male sind Operationen ausgeführt worden; Chyluscysten sind 5 operiert und zwar von Millard und Tillaux, Wirth, Küster, v. Bergmann, Bramann und Kilian.

König sagt: „Die Cysten waren bis zu Kopf gross, in der Regel beweglich, schmerzhaft, einmal wurde über heftige kolikartige Schmerzen geklagt. Sie enthielten weissliche, weissgraue, trübe, dicke, zuweilen breiige Flüssigkeit, welche Cholertearin und Fett enthielt.

Von den 5 operierten Fällen ist einer gestorben, und zwar nach Exstirpation. Die Exstirpation wurde dreimal gemacht, zweimal die Incision und Drainage".

König verwirft es, bei der unvollkommenen Kenntniss aller dieser Bildungen, die Blutcysten von den serösen Cysten zu trennen.

Hahn macht eine solche Trennung und erwähnt, wie König mittheilt, Cysten der ersten Art 2, von denen eine von Wells, die andere von ihm selbst operiert wurde; beide wurden exstirpiert, der von Wells operierte Fall starb.

Von der anderen Art, den serösen Cysten, sind nach Hahn 8 in Beobachtung und Behandlung gewesen, und zwar hatten sie sämmtliche eine beträchtliche Grösse.

Von den Patienten starben 3 nach Exstirpation, es genasen 2. Die Incision und Drainage wurde zweimal, einmal die Punction mit gutem Erfolge gemacht.

Es liegt ausserhalb meines Vermögens und soll auch nicht meine Aufgabe sein, alle aus der Litteratur bekannten Fälle hier anzuführen, so viel steht fest, dass die Anzahl der beobachteten und behandelten Mesenterialcysten im Verhältniss zu der anderer Bauchtumoren eine geringe ist.

Es dürfte daher von Interesse sein, im Folgenden einen weiteren Beitrag

„Ueber einen Fall von Mesenterialcyste"

zu bringen.

Der Fall stammt aus der Hospitalpraxis meines Bruders, des Oberarztes Dr. Carl Lauenstein in Hamburg; nur der Güte meines hochverehrten Lehrers, des Herrn General-Arztes Professor Dr. Angerer habe ich es zu verdanken, dass ich mich mit diesem Fall eingehender beschäftigen durfte.

Mendel Carl, 31 Jahre alt, Maschinist aus Wollin.

Anamnese.

Als sich Patient am 10. VIII. 1892 auf seinem Schiffe im Hamburger Hafen befand, stellten sich plötzlich bei ihm starke Diarrhoen ein, die eine blutige Beimengung zeigten,

wesshalb Patient einen Polizeiarzt am Hafen aufsuchte. Dieser verschrieb ihm Calomelpulver, sagte ihm jedoch zugleich, er solle sich nur in's Seemannskrankenhaus aufnehmen lassen, da er die Ruhr habe.

Infolgedessen begab sich Patient am Vormittage des 11. VIII. 1892 in das Seemannskrankenhaus.

In frühester Jugend, vielleicht 3 Jahre alt, hatte Patient eine Fistel am linken Fuss, infolge chirurgischer Behandlung trat nach 6 Wochen Heilung ein. Als Knabe von 8 Jahren machte er die Masern mit nachfolgenden Entzündungs-Erscheinungen an den Augen durch. Mit 15 Jahren schwollen ihm in der Schlosserlehre die Füsse an, ein Leiden, das sich infolge des anhaltenden Stehens in der Werkstätte einstellte, sich jedoch nach Verlauf eines Jahres hob. 18 Jahre alt hatte Patient infolge von Trauma 6 Wochen lang eine offene Wunde am linken Unterschenkel, die chirurgisch geheilt wurde.

Im Jahre 1884 litt Patient 4 Wochen an Gonorrhoe, die sich im folgenden Jahre noch zweimal wiederholte. 1887 lag Patient 3 Tage in einem Antwerpener Hospital an Magenschmerzen und Stuhlverhaltung krank. 1888 hatte Patient wiederum 8 Tage lang einen Anfall von Gonorrhoe, es scheint sich demnach um eine chronische Gonorrhoe gehandelt zu haben.

Im Jahre 1889 hatte Patient angeblich infolge einer starken Erkältung wochenlang schwere Durchfälle mit starken Blutungen, ein Zustand, der ihn auf einer Reise nach Dänemark zwang, in Helsingör ein Hospital aufzusuchen, woselbst er 1 Monat zubrachte.

Dort sollen ihm 3 Wochen hindurch infolge grosser Schmerzen und Unruhe am Tage und in der Nacht oft Morphiumeinspritzungen gemacht worden sein. Zu Hause, wohin er sich darauf zur Reconvalescenz begab, will er die ersten 8 Tage noch stark geschwollene Beine gehabt haben. Die letzten Jahre ist er stets gesund gewesen.

Potatorium negiert Patient, Infection gibt er natürlich zu. Der Appetit des Patienten war stets gut; seine Urin-

Entleerung ging abgesehen von der Zeit, in welcher er die Gonorrhoe durchmachte, immer leicht von statten; dann und wann hatte Patient unter Verstopfung zu leiden, sonst fühlte er sich stets wohl.

Die Eltern des Patienten sind verstorben; Vater starb mit 31 Jahren an den Folgen einer Lungenentzündung, Mutter mit 53 Jahren an einer Unterleibsentzündung; welcher Art dieselbe war, weiss Patient nicht anzugeben.

Status praesens.

Patient ist von mittlerer Grösse, gracilem Körperbau, seine Musculatur ist gut entwickelt. Der allgemeine Ernährungszustand ist gut.

Patient macht nicht den Eindruck eines Schwerleidenden. Gesicht und sichtbare Schleimhäute zeigen deutliche Blässe, Hautfarbe ist gelblich.

Adipositas an irgend einem Körpertheil ist nicht vorhanden. Bei der Inspection der Brust zeigt sich ein kräftig entwickelter Thorax mit ruhig-gleichmässiger Athmung beider Hälften.

Die Betrachtung des Abdomens lässt zwischen Nabel und Symphyse eine mässige Hervolwölbung erkennen, mit der Kuppel 2 Centimeter unterhalb des Nabels, nach der rechten regio iliaca hinneigend.

Der Tumor ist nach den Seiten verschieblich, lässt sich gut abgrenzen, zeigt zwar etwas Fluctuation, fühlt sich jedoch hart an und gibt gedämpften Percussionsschall.

Die Geschwulst macht den Eindruck einer abnorm gefüllten Blase, die von der Gestalt einer Birne mit der Basis nach der Symphyse zuliegt. Bei kräftiger Palpation, gegen die der Patient ganz unempfindlich ist, lassen sich rechts oben an der Basis des Tumors auf einer handtellergrossen Fläche mehrere wallnussgrosse Knoten durchfühlen.

Uebriges Abdomen ist auf Druck nicht empfindlich und nicht resistent.

Patient klagt über die lästigen Diarrhoeen, hat keine Schmerzen, nur fühlt er sich matt.

Die Untersuchung von Lungen, Herz, Leber und Milz ergibt keinen pathologischen Befund.

11. VIII. Patient behauptet keinen Harndrang zu haben, lässt auf heisse Umschläge wenig Urin. Ein dünner, eingeführter Katheter entleert nur wenige Tropfen Urin. Nachdem am Nachmittage nach Verabreichung von Arznei-Mitteln die Diarrhoeen nachgelassen haben, gibt Patient spät abends noch einen wenig copiosen Stuhl von sich, der nur aus etwas blutig gefärbtem Schleim besteht.

Respiration, Puls und Temperatur zeigen nichts abnormes.

12. VIII. Patient hat die Nacht geschlafen, jedoch unruhig, wie er angibt. Respiration, Puls und Temperatur normal. Zunge belegt, feucht. Kein Stuhl, etwas Tenesmus.

Im Abdomen, das wenig gespannt ist, liegt noch in der Blasengegend derselbe grosse prallgefüllte Tumor von bekannter Gestalt.

Nach Einführung eines Katheters in die Blase werden einige Tropfen hellgelben Urins entleert. Wie die sofortige mikroskopische Untersuchung ergibt, ist der Urin frei von Zucker, Blut und Eiweiss und enthält kein Sediment.

Mit Curschmann'scher Spritze wird nun unter allen Cautelen eine Punction des Tumors vorgenommen; dieselbe ergibt eine dunkelbraunrothe Flüssigkeit. Mikroskopisch lassen sich meist wohl erhaltene Blutkörperchen, wenig Leukocyten, keine Mikroorganismen nachweisen. Fibrin und Harnstoff sind nicht in der Flüssigkeit enthalten, jedoch viel Eiweiss.

13. VIII. Respiration, Puls und Temperatur unverändert. Patient hat wenig geschlafen, fühlt stets ein Unbehagen und führt dasselbe auf seine augenblickliche Stuhlverhaltung zurück; um ihm Erleichterung zu verschaffen, werden ihm flüssige Decocte und mixtura olei. Ric. c. Gum. arabic. verordnet. Nach reichlichem Genuss des Medicamentes (mehr als verordnet) zahlreiche dünne, unblutige Stühle

ohne irgend welchen Schleim. Sonst keine Beschwerden. Status wie am 12. VIII.

15. VIII. Status unverändert. Patient hat keine Schmerzen, fühlt sich jedoch sehr matt.

Es wird per rectum untersucht; bei der Untersuchung, welche dem Patienten Schmerzen verursacht, fühlt der tastende Finger alsbald nach hinten oben einen Tumor, der sich gegen die vordere Rectalwand vorwölbt.

Es wird die Möglichkeit des Vorhandenseins einer Urachus oder Mesenterialcyste in Erwägung gezogen, die Diagnose jedoch, da der Tumor klinisch absolut nichts mit der Blase zu thun hat, da ferner der obere Pol desselben eine ziemliche Beweglichkeit zeigt, auf Mesenterialcyste gestellt und für den folgenden Tag die Entfernung des Tumors durch Laparotomie beschlossen, nachdem sich Patient zu der Operation bereit erklärt hat.

16. VIII. In dem Befinden und Zustande des Kranken ist keine Veränderung eingetreten. Nach den üblichen Vorbereitungen wird zur Laparotomie geschritten.

Operation.

Beginn der Narcose mittags 12 Uhr 43 Minuten, der Operation 12 Uhr 51 Minuten.

Schnitt in der Mittellinie zwischen Nabel und Symphyse, etwa 13 Centimeter lang. Blutstillung durch Catgut-Ligaturen. Zwischen den beiden m. m. recti wird weiter hineingegangen und der Leib eröffnet. Es wölbt sich vor ein über kindskopfgrosser Tumor, der von theilweise bindegewebig verdicktem Peritoneum und Netzmassen bedeckt, an seiner Oberfläche Buckeln und Adhäsionen zeigt.

Die Oberfläche der Cystenwandung hat ein dem Mesenterium ähnliches Aussehen. Ueberall kreuzen sich mehr oder minder gefüllte Gefässe von Bindegewebssträngen begleitet; die ganze Oberfläche ist überzogen von einer feinen Serosa.

Der Tumor liegt etwas rechts von der Mittellinie. Nach rechts und oben werden 4 Buckel sichtbar, teils flächenhaft, teils gestielt, von Welschnuss- bis zu Hühnerei-Grösse. An 5 Stellen zeigt sich die Geschwulst adhaerent. Nach rechts hinten oben hängt sie zwischen der Reihe der 3 oberen Buckel und der circa $1^1/_2$ cm. unterhalb derselben sitzenden Nebengeschwulst mit dem Dünndarm fest zusammen. Ferner ist die Cyste mit dem processus vermiformis und mit 2 dicken Netzmassen verwachsen, in der Hauptsache jedoch durch den eigentlichen Stiel mit dem Mesenterium und zwar mit dessen Wurzel rechts von der Wirbelsäule adhaerent.

Der Tumor wird nun angestochen, und es entleeren sich 800 ccm. einer dunkelbraunrothen Flüssigkeit, die mit vielem Gerinsel versetzt ist; desgleichen haften der Innenfläche der Cyste reichliche Fibringerinsel fest an.

Zunächst versucht man den Tumor von dem Dünndarm zu lösen; hierbei wird der Darm 4 cm. lang angeschnitten, die Oeffnung jedoch sofort durch doppelte Catgutnaht geschlossen und dann die Abtrennung des Darmes vollendet.

Nach doppelter Unterbindung wird die leichte Verbindung mit dem Wurmfortsatz durch Schnitt gelöst. Darauf werden der eigentliche Stiel der Cyste und die beiden Netzadhäsionen mit Massenligaturen versorgt, die 3 Portionen durchtrennt, — der Hauptstumpf erscheint auf dem Durchschnitt wie eine dicke trombosierte Vene —, die Stümpfe mit Jodoform mässig bestreut, versenkt und der Tumor herausgenommen.

Der quere Umfang der Cyste beträgt 30, der Längs-Umfang derselben 37 cm; das specifische Gewicht der Cystenflüssigkeit war leider nicht mehr festzustellen, da dieselbe durch ein Versehen des Operationswärters weggegossen wurde.

Beginn der Bauchnaht 1 Uhr 15 Minuten, es werden 8 tiefe und 5 oberflächliche Nähte gelegt; Schluss der Chloroformzufuhr 1 Uhr 20 Minuten — im Ganzen hat

Cyste in ihrer abdominellen Lage.

Ansicht von vorn.

Patient 22 Gramm Chloroform bekommen —; Schluss der Bauchnaht 1 Uhr 25 Minuten.

Verband: Jodoform-Gaze, sterilisierte Gaze, Watte, Collodium; Occlusivverband, Schluss durch appretierte Gazebinden.

Es war kaum $^1/_2$ Stunde nach der Operation verflossen, als Patient plötzlich collabierte. Man findet ihn mit Schweiss bedeckt, pulslos, kalt. Infolge von Aether- und Camphor-Injectionen hebt sich der Puls wieder, Patient kommt zu sich, sagt, man möge ihn in Ruhe lassen, er könne keine Luft bekommen; alsbald wird der Puls wieder schlechter.

Zwar ist Flüssigkeit in der Bauchhöhle nicht nachzuweisen, doch wird auf Nachblutung nachgesehen. Bei der Eröffnung der ersten Ligatur spritzt ein Strahl hellrothen Blutes aus der Bauchhöhle, letztere ist völlig mit flüssigem Blut gefüllt. Das Blut wird sorgfältig ausgetupft, alle Därme werden herausgewälzt und schliesslich wird nach genauem Suchen eine Stelle am Mesenterium gefunden, an welcher es aus mehreren Stellen stark blutet. Die Gefässe werden einzeln gefasst und unterbunden. Die Bauchdecken werden wiederum durch tiefe und oberflächliche Nähte geschlossen, jedoch so, dass im oberen uud unteren Wundwinkel je ein Stielstumpf mit eingenäht ist.

Verband wie vorher.

Patient wird noch lebend in's Bett gebracht.

Temperatur ist normal, Puls klein, frequent, Atmung etwas verlangsamt.

17. VIII. Puls und Atmung bleibt den Verhältnissen entsprechand, doch nicht direkt beunruhigend. Patient bricht alles aus, was er zu sich nimmt und macht einen sehr elenden Eindruck. Er erhält Opiumsuppositorien und Morphium subcutan gegen die bestehenden Schmerzen, Eispillen gegen das Erbrechen. Abends erhält er wiederum Morphium, Eispillen und ein Nährklystier, von dem ein Theil zurückbleibt.

18. VIII. Patient erbricht noch alles, was er zu sich nimmt; doch macht das Allgemeinbefinden mit Puls und

Atmung einen etwas besseren Eindruck. Auf Wunsch versucht man dem Patienten heissen Kaffee theelöffelweise einzuflössen, doch auch der Kaffee wird erbrochen. Therapie symptomatisch, wie gestern.

19. VIII. Patient sieht besser aus, fühlt sich nach ziemlich ruhiger Nacht wohler und zufriedener. Das Brechen hat etwas nachgelassen. Patient verlangt nach Bier und erhält es versuchsweise, doch verzichtet er, nachdem er daran genippt hat.

Patient hat etwas Stuhlgang gehabt.

20. VIII. Verbandwechsel bei gutem Allgemeinbefinden. Die Wunde secerniert nicht und scheint, soweit vereinigt, per primam zu heilen. Das Abdomen zeigt geringen Meteorismus, ist auf Druck wenig empfindlich. Patient nimmt flüssige Nahrung zu sich und erbricht nicht mehr.

22. VIII. Der Unterschied im Aussehen und in der Stimmung des Patienten gegen den 17. VIII. ist heute besonders auffallend. Patient hat frische Farben, isst und trinkt mit gutem Appetit; Patient bekommt zum ersten Male feste Nahrung.

24. VIII. Patient sieht sehr gut aus, hat ohne ein Schlafmittel eine ruhige Nacht gehabt.

Verbandwechsel. Die Wunde ist primär verheilt, die oben und unten hervorragenden Stümpfe sind in Schrumpfung begriffen. Herausnahme der Nähte. Abdomen auf Druck unempfindlich.

29. VIII. Patient fühlt sich sehr wohl, sieht gut aus und hat den Wunsch, möglichst bald aufzustehen.

Verbandwechsel. Die Wunde ist in der Vernarbung begriffen. Die Stümpfe im oberen und unteren Wundwinkel werden mit der Scheere abgetragen. Spritzende Gefässe werden im unteren durch Höllensteinstift, oben durch Catgutunterbindung und Hautnaht gestillt.

Leichter Heftpflasterverband.

7. IX. Patient fühlt sich dauernd wohl. Die Wunde ist fest vernarbt bis auf eine kleine Stelle am Nabel;

hierauf wird ein kleines Pflaster gelegt, und Patient erhält die Erlaubniss mit Leibbinde aufzustehen.

9. IX. Patient ist täglich mehrere Stunden aufgestanden und mit der Leibbinde ohne Beschwerden umhergegangen.

Heute klagt Patient über Schmerzen am linken Oberschenkel. Nach genauer Untersuchung zeigt sich an der Aussenseite des linken Oberschenkels eine ausgedehnte Schwellung mit leichter Röthung, ein deutlich fluctierender Abscess. Derselbe wird in Narkose durch Kreuzschnitt in seiner ganzen Ausdehnung geöffnet; Sitz unter der Fascie im musculus vastus externus. Entleerung reicher Mengen, eines dicken, braunrothen Eiters.

Tamponade. Verband.

13. IX. Verbandwechsel bei gutem Allgemeinbefinden.

15. IX. Verbandwechsel. Die Wundflächen secernieren gut; Secundärnaht bis auf eine dreieckige Stelle, die freigelassen wird, damit das Secret gut abfliessen kann.

20. IX. Zunächst wird die Bauchwunde nachgesehen, eine kleine Stelle ist noch immer nicht vernarbt und wird geätzt.

Der Verband am Oberschenkel hat sich gelockert und wird erneuert. Die genähten Wundränder liegen gut aneinander; die freie dreieckige Stelle zeigt wegen schlaffer Granulationen wenig Tendenz zur Heilung und wird mit Höllensteinstift geätzt.

Patient hat übrigens keine Schmerzen und isst und trinkt mit Appetit.

24. IX. Die Bauchwunde ist völlig geheilt.

Am Oberschenkel wird der Verband gewechselt; im unteren Abschnitte ist die Längswunde noch nicht völlig verklebt. Die dreieckige Granulationsfläche wird abermals geätzt.

3. X. Die Bauchnarbe wird jetzt völlig ausser Schutz-Verband gelassen.

Die Längswunde am Oberschenkel ist völlig vernarbt; auch die dreieckige Granulationsfläche, die kräftig überwucherndes neues Gewebe zeigt, verkleinert sich allmählich

unter Anwendung von Höllensteinstift mit nachfolgendem Borsalbenverband.

Patient fühlt sich völlig wohl und darf wieder aufstehen.

8. X. Das Allgemeinbefinden des Patienten ist gut.

Der Verband wird abgenommen, die Oberschenkelwunde ist in ihrer ganzen Ausdehnung vernarbt.

Patient wird am folgenden Tage als geheilt entlassen.

Während des ganzen Hospitalaufenthaltes des Patienten war die Temperatur, in der Achselhöhle gemessen, stets normal, die niedrigste Temperatur nach der Tabelle war 36,4, die höchste 37,6. Auch Puls und Respiration zeigten, abgesehen vom 17. VIII., keine Abweichung vom Normalen. Am 17. VIII., es war am Tage nach der Laparotomie, betrug die Pulsfrequenz 120, während die Respiration etwas verlangsamt war.

Wir haben also den Fall in seinem ganzen Verlauf vor uns und wollen jetzt auf die Diagnose, Prognose und Therapie desselben näher eingehen.

Für die Diagnose ergab die Anamnese keinerlei Anhaltspunkte.

Im ersten Augenblicke wäre man geneigt gewesen, die mässige Hervorwölbung zwischen Symphyse und Nabel mit einer stark gefüllten Harnblase in Zusammenhang zu bringen. Die Geschwulst erschien aber nach dem Katheterismus der Blase von demselben Umfang, von derselben Resistenz, somit war eine prallgefüllte Blase, die den Tumor hätte vortäuschen können, auszuschliessen.

Durch die Palpation hatten wir deutliche Fluctuation nachgewiesen, brauchten also mit einem soliden Tumor desgleichen nicht zu rechnen.

Hatten wir also durch die Palpation gefunden, dass das Abdomen von einer Flüssigkeitsmenge vorgewölbt wurde, so musste uns jetzt die Percussion darüber Aufschluss geben, ob wir es mit einer abgesackten Flüssigkeit, mit einer Cyste, zu thun hatten, oder nicht, etwa mit Ascites.

Physikalisch musste sich ja die freie Flüssigkeit in jeder beliebigen Lage des Patienten stets in den tiefsten Stellen der Bauchhöhle ansammeln.

War es nun Ascites, so mussten sich mit dem Lagewechsel des Patienten auch die Percussionserscheinungen ändern, während Dämpfung und tympanitischer Schall immer an derselben Stelle bleiben mussten, falls eine Cyste vorlag. Wir fanden percutorisch im Bereich der ganzen Auftreibung gedämpften Schall, der sich bei Lagewechsel nicht änderte. Dazu kam noch, dass uns die abdominelle Inspection weder die Seitenbauchgegenden hervorgewölbt noch die Nabelgegend abgeflacht, sondern gerade unterhalb des Nabels die kuppelige Auftreibung zeigte, also war es kein Ascites, sondern eine abgesackte Flüssigkeit, eine Cyste.

Letztere konnte vor dem Peritoneum, innerhalb oder ausserhalb desselben liegen. Der Tumor liess sich in geringem Grade nach oben, nach unten und besonders mit seinem oberen Pol nach den Seiten verschieben, die Bauchdecken konnte man gut abheben, Unbeweglichkeit, sowie Rück- und Vorwärtsbewegung des Tumors war also nicht zu constatieren, die Annahme einer prae- oder retroperitonealen Lage damit ausgeschlossen.

Es lag demnach ein intraperitonealer, cystischer Tumor vor. Da Patient niemals etwas von der Geschwulst gespürt, nie Schmerzen an der betreffenden Stelle gehabt hatte, da das Abdomen überall selbst auf starken Druck vollkommen unempfindlich war, mussten wir von einer entzündlichen Neubildung absehen und es zu thun haben mit einer gutartigen Geschwulst, die sich im Verlaufe längerer Zeit ohne Schmerzerscheinungen gebildet hatte.

Da sich ferner etwas unterhalb und rechts vom Nabel mehrere Knollen durchfühlen liessen, die fest mit dem Haupttumor zusammenhingen, so konnte es nicht eine einfache, sondern nur eine zusammengesetzte cystische Geschwulst sein.

Von Leber, Magen und Milz konnte die Cyste nicht ausgehen, denn die Percussion ergab eine deutliche, tym-

panitische Zone zwischen diesen Organen und dem Dämpfungsbereich des Tumors.

Vielleicht handelte es sich nun um einen Echinococcus des Peritoneums, eine Annahme, die durch die Grösse und Resistenz, sowie durch die Fluctuation der Geschwulst sehr nahe gelegt wurde. Hierüber musste die Probepunction und die mikroskopische Untersuchung des cystischen Inhaltes Klarheit verschaffen. Die Punction förderte eine dunkelbraunrothe, trübe Flüssigkeit zu Tage, im Gegensatz zu der meist wasserhellen eines Echinococcussackes, ferner enthielt die Flüssigkeit viel Eiweiss, keinen Zucker; unter dem Mikroscop fanden sich keine Scolices, somit war der Gedanke, dass ein Echinococcus vorliegen könnte, aller Wahrscheinlichkeit nach hinfällig.

Es blieben uns jetzt noch zwei Möglichkeiten, entweder lag eine cystische Bildung vor, die aus dem nicht obliterierten Urachus hervorgegangen war, oder es handelte sich um eine Mesenterialcyste. Eine Urachuscyste konnte möglicherweise Störungen der Blase im Gefolge haben, konnte praeperitoneal liegen und mit Nabel oder Blase verwachsen sein.

Doch die vollkommen ungestörte Function der Blase unseres Patienten, die intraperitoneale Lage unseres Tumors, die Verschieblichkeit des Tumors nach oben und nach unten, des oberen Poles nach den Seiten, alle diese Puncte schienen gegen eine Urachuscyste zu sprechen, und so entschied man sich schliesslich für eine Mesenterialcyste.

Die Prognose war schlecht zu nennen, sobald sich Patient der Beseitigung des Uebels durch chirurgischen Eingriff widersetzte. Zwar war die Gefahr für das Leben des Patienten nicht acut, da sein durchaus nicht kachektischer Körperzustand und das wahrscheinlich langsame Anwachsen der Cyste ihm noch eine längere Lebenszeit ermöglichten. Doch der Tumor konnte sich immer weiter entwickeln, konnte mit seiner Umgebung in Bauch und Becken immer breitere und festere Adhäsionen eingehen, die sein Leben immer mehr bedrohen mussten, so dass

schliesslich, nach nicht allzulanger Zeit, der exitus letalis unausbleiblich erschien.

In diesem Falle erklärte sich Patient, wenn auch nach längerem Zögern, bereit zur Entfernung des Uebels, und es war Aussicht auf Heilung vorhanden.

Besonders da Patient einen schwer leidenden Eindruck nicht machte, da gemäss der Untersuchung eine nicht entzündliche, wahrscheinlich gutartige Neubildung vorlag, da ferner eine Exstirpation des Tumors, falls nicht allzu ausgedehnte Verwachsungen vorhanden waren, möglich erschien, so war die Prognose mehr günstig, als dubiös zu nennen.

Therapeutisch waren innerliche Mittel nicht indiciert. Man konnte an die aseptische Punction des Tumors denken, aber hierdurch würde man aller Wahrscheinlichkeit nach nur eine vorübergehende Entleerung der Cyste erreicht haben, gar bald konnte sich wieder Flüssigkeit ansammeln; eine dauernde Beseitigung des Uebels war also von diesem Eingriff mit Sicherheit nicht zu erwarten.

Die einzige Möglichkeit, den Patienten für immer von dem Tumor zu befreien, blieb die Laparotomie.

Man konnte nach dem Bauchschnitt entweder die Cyste über die grösste Ausdehnung spalten, entleeren, soviel als möglich von der Cystenwand fortnehmen und die Ueberbleibsel derselben nach eingelegter Drainage mit der Bauchwand vernähen; oder, wie es bei unserem Fall geschah, nach dem Bauchschnitt, wenn kein Hinderniss in dem Weg lag, die Totalexstirpation der Cyste vornehmen.

Wir haben es hier also mit einem 31-jährigen Manne zu thun, der nach der Anamnese mehrfach kleinere Krankheiten, einmal ein längeres Krankenlager durchgemacht hat, jedoch Anhaltspunkte, welche über die Entstehung seiner Bauchgeschwulst Aufschluss geben könnten, nicht bietet. Patient zeigte eine anämische Gesichts- und Hautfarbe, machte hingegen keinen kachektischen Eindruck. Von dem Vorhandensein einer Geschwulst in der Bauchhöhle hatte

er keine Ahnung, dieselbe wurde zuerst durch die Untersuchung im Krankenhause konstatiert.

Der Tumor lag etwas rechts von der Mittellinie zwischen Nabel und Symphyse von bekannter Grösse, Form und Beschaffenheit; die Probepunction desselben förderte eine dunkel-braunrothe Flüssigkeit zu Tage, deren Untersuchung das oben angegebene Resultat hatte.

Die sanguinolente Diarrhoe des Patienten gab sich schon am ersten Tage nach Darreichung von Medicamenten; Temperatur, Puls und Respiration zeigten kein anormales Verhalten, kurz das Allgemeinbefinden des Patienten war, abgesehen von grosser Unruhe und Mattigkeit, gut.

So wurde am vierten Tage nach der Aufnahme, nachdem die Diagnose auf Mesenterialcyste gestellt war, zur Entfernung der Geschwulst durch Eröffnung des Leibes geschritten.

Der Tumor präsentierte sich, wie oben schon angegeben, als eine zusammengesetzte Cyste und war an fünf Stellen adhaerent. Schwierigkeit verursachte die Loslösung der ungeheuer fest mit der Cystenwand verwachsenen Dünndarmschlinge, eine Totalexstirpation erschien anfangs unmöglich. Man dachte daher an eine Incision und Entleerung des Tumors und Vernähung der Cystenwandung in die Bauchwunde. Nachdem man aber die Dünndarmschlinge glücklich gelöst hatte und die Geschwulst nur durch einen Hauptstiel mit dem Mesenterium verbunden fand, während die übrigen Adhäsionen sich als unbedeutend erwiesen, wurde die Totalexstirpation gemacht; zuvor waren durch Anstich der Cyste 800 ccm. Flüssigkeit entleert worden.

Die Blutstillung der durchtrennten Adhäsionen und Stümpfe machte keine Schwierigkeit, wurde sorgsam durchgeführt und die Bauchwunde durch 13 Ligaturen geschlossen. Die Operation dauerte 34 Minuten.

Obwohl nun bald nach der Operation dadurch ein schwerer Zwischenfall eintrat, dass sich durch irgend ein Missgeschick eine Ligatur loslöste und ein starker Bluterguss in den Intraabdominalraum eintrat, obwohl Patient collabierte und nochmals einen chirurgischen Eingriff durch-

zumachen hatte, so war doch der Verlauf, nach zwei bedenklichen Tagen, ein äusserst günstiger, die Wunde heilte ohne Fiebererscheinungen per primam.

Der nachfolgende Abscess, welcher bei fast schon vernarbter Bauchwunde am linken Oberschenkel auftrat, ist wahrscheinlich der Effect einer Camphorölinjection. Die nicht genügend gereinigte Stichkanüle wird den Infectionskeim eingeführt und dadurch die Eiterung verursacht haben; der Abscess verheilte secundär. Er stand also keinenfalls im Zusammenhang mit der Bauchwunde und änderte nichts an dem guten Operationserfolge.

Vergleichen wir nun die hauptsächlichsten Momente des von uns beschriebenen Falles mit den entsprechenden Einzelheiten, welche die aus der Litteratur angeführten Fälle aufweisen, so ergibt sich Folgendes.

Während unser Patient niemals etwas von dem Tumor gespürt, nie Schmerzen durch ihn im Leibe gehabt hatte, während er nur durch die blutige Diarrhoe veranlasst wurde in's Hospital zu gehen, zeigt der von Millard und Tillaux beschriebene Fall ein ganz anderes Verhalten.

Dort wurde Patient ganz plötzlich auf der Strasse von den heftigsten Schmerzen im Leibe befallen. Diese Schmerzen dauerten zwei Tage an, und ganz abgesehen davon, dass gleichzeitig bei dem Patienten hartnäckige Obstipation bestand, bewogen sie ihn vor allem, ein Krankenhaus aufzusuchen. In beiden Fällen wurde jedoch erst im Hospitale durch die Untersuchung ein Tumor erwiesen, den man unsererseits für eine Mesenterialcyste, dort für eine Invagination hielt.

Die Laparotomie legte in 4 Fällen denselben, ungefähr kindskopfgrossen Tumor frei, wie wir ihn auch vorfanden; in dem Fraipont'schen Falle hatte die Cyste nur die Grösse einer Faust erreicht.

Alle Tumoren lagen intraperitoneal, doch zeigen sie insofern eine Abweichung von unserer Geschwulst, als die Cysten der beiden ersteren Fälle und die des letzten Falles nur durch einen Stiel mit dem Mesenterium zusammenhingen,

und in den von Macdonald und Péan mitgeteilten Fällen ein Stiel ganz fehlte, sich aber in der Bauchhöhle überall ausgiebige Adhäsionen vorfanden.

Diese ausgedehnten Adhäsionen machten in dem Macdonald'schen Falle eine Totalexstirpation unmöglich, die Cyste wurde incidiert, entleert, mit Drainage versehen und nach lang dauernder Eiterung genas Patientin mit einer Fistel; auch Fraipont sah von einer Totalexstirpation der Cyste ab, und incidierte nur, erzielte jedoch schon nach 3 Wochen vollständige Heilung.

Entschieden günstiger war die Sachlage in den von Millard und Tillaux, Werth und Péan beschriebenen Fällen; wie uns, so war es auch ihnen möglich, die Total-Exstirpation der Cyste vorzunehmen; der Péan'sche Fall erlag am dritten Tage nach der Operation einer Peritonitis, dagegen hatten die beiden anderen Fälle einen günstigen Verlauf, es erfolgte dieselbe reactionslo e Heilung, welche wir zu verzeichnen haben.

Was den Cysteninhalt und dessen mikroskopischen Befund anlangt, so enthielt der von Werth beschriebene Tumor eine breiige Masse mit Beimengungen von fettigem Gerinsel, in dem von Millard und Tillaux veröffentlichten Fall ward eine gelbliche, rahmartige Flüssigkeit entleert, die nach mikroskopischer Untersuchung aus einer fettigen Masse bestand, während in unserem Falle die Cystenflüssigkeit eine dunkelbraunrothe Farbe hatte, viel Eiweiss enthielt und mikroskopisch meist wohlgeformte Blutkörperchen aufwies.

Für die Aetiologie der Cyste kommt deren Inhalt nicht in Betracht. Wohl hat man früher stets einen grossen Werth auf Farbe, chemischen und mikroskopischen Befund der Cystenflüssigkeit gelegt, und mit Recht, denn die verschiedene Natur der Secretstoffe lässt den Cysteninhalt auch verschieden erscheinen. Aber man ging damals von der Voraussetzung aus, der Inhalt sei immer derselbe, mochte nun die Cyste Monate oder Jahre bestehen.

Schon im Jahre 1863 betont Virchow in seinen Vorlesungen über Geschwülste die Irrigkeit dieser Annahme. „Der ursprüngliche Charakter des Cysteninhaltes, sagt er, gehe im Laufe der Zeit ganz und gar verloren. Nur im Initialstadium seien die specifischen Secrete in ihrer Reinheit vorhanden, welche den eigentlichen Grund zur Geschwulstbildung legten. Eine Untersuchung in späteren Stadien zeige oft ganz andere und neue Stoffe, die teils aus der Zersetzung der früheren hervorgegangen, teils von der Wand nachträglich geliefert seien".

Von Wichtigkeit dagegen für die Entstehung der Geschwulst kann die Zusammensetzung der Cystenwand sein, wenngleich man ebenfalls nicht berechtigt ist, hieraus einen sicheren Schluss zu ziehen.

Wir sehen auf dem Durchschnitt unserer Cystenwand 4 verschiedene Schichten. Die äusserste wird von altem, zum Teil in Zerfall begriffenem Bindegewebe mit mehrfachen Rundzellen gebildet. Dieser folgt die festeste Schicht der Wandung, kräftige Bindegewebszüge mit zahlreichen Rundzellen und einigen Lymph- und Blutbahnen. Alsdann finden wir ganz neu gebildetes Gewebe, zahlreiche zarte Fibrillen mit einigen Rund- und Spindelzellen und mehreren dünnwandigen Blutgefässen. Die Innenwand der Cyste besteht aus einem Netz von Bindegewebssträngen, in dessen Maschen sich Blutkörperchen und Gerinsel befinden; hier und da sieht man auch Lymph- und Blutbahnen.

Wir halten die zweite Schicht für die eigentliche Membran der Cyste, welche nach aussen das alte Bindegewebe abstösst und sich von innen aus dem jungen Gewebe wieder neu aufbaut.

Sowohl aus dem makroscopischen Aussehen, welches der Hauptcystenstiel auf seinem Durchschnitt zeigt, als auch besonders aus dem Aufbau der vorliegenden Cystenwand schliessen wir, dass an dem Entstehen der Cyste Venen und Lymphgefässe gemeinsam betheiligt sind, und sich der Hauptbalg aus der Confluenz mehrerer solcher ektatischer Gefässe gebildet hat.

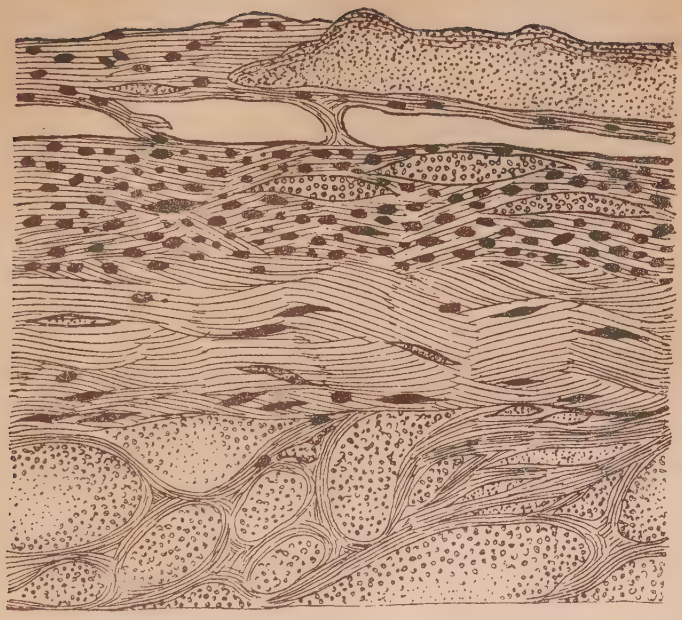

Schnitt durch die Cystenwand. 400 : 1.

A. Aeusserste, alte Gewebeschicht.

B. Festes, geschichtetes, zellreiches Gewebe mit einigen Lymph- und Blutbahnen.

C. Neu gebildetes Bindegewebe mit einigen Rund- und Spindelzellen.

D. Cavernöse Räume zwischen jungen Bindegewebsbündel mit Leukocyten und Blutgerinsel.

Zur Entstehung der Cysten aus praeexistierenden Kanälen sagt Rokitansky, dass die cavernösen Räume aus dem Bindegewebe entstehen und secundär mit den Gefässen in Communication treten; Rindfleisch dagegen erklärt die Entstehung der cavernösen Geschwulst aus einer kleinzelligen Infiltration des Gewebes in der Umgebung der Gefässe; das narbig geschrumpfte junge Bindegewebe zerre die Gefässe auseinander, und so entstehe die cavernöse Geschwulst.

Nach der Ansicht Birch-Hirschfeld's, welcher wir uns angeschlossen haben, ist das Primäre die Ectasie dicht neben einander gelegener Gefässe und secundär tritt dann durch Verdünnung und teilweisen Schwund Communication ein.

Der Inhalt unserer Cyste ist, wie wir glauben, gemeinsam von Lymph- und Blutgefässen geliefert, und zwar ziehen wir hier nicht allein die Teilnahme einer oder mehrerer Venen an der ursprünglichen Bildung der Cyste in Betracht, sondern besonders die häufigen Hämorrhagien der neu gebildeten, dünnwandigen Blutgefässe in die Cysten-Höhle, zu denen einerseits das Wachsthum der Cystenwand, andererseits andere Einflüsse, schwere Arbeiten mit Erschütterung des Abdomens, die Veranlassung gegeben haben mögen.

Nach Entstehung und Inhalt rechnen wir unsere Cyste zu den Retentionscysten und nennen sie ein hämatocystisches Lymphangiom des Mesenteriums. —

Herrn Generalarzt, Professor Dr. Angerer und Herrn Obermedicinalrath Professor Dr. Bollinger, sowie Herrn Dr. v. Kryger sage ich an dieser Stelle für die freundliche Unterstützung bei meiner Arbeit meinen besten Dank.

Litteratur-Angabe.

Centralblatt für Chirurgie, Jahrgang 1874—1892.

König, Specielle Chirurgie.

Langenbeck, Akiurgie.

Albert, Specielle Chirurgie.

Albert, Diagnostik der chirurgischen Krankheiten.

Tillmanns, Allgemeine Chirurgie.

Tillmanns, Specielle Chirurgie.

Toussaint, Primäre Mesenterial- und Netztumoren.

Ziegler, Pathologische Anatomie.

Uhle—Wagner, Allgemeine Pathologie.

Virchow's Archiv, Band 64.

Virchow, Geschwülste.

Birch-Hirschfeld, Pathologische Anatomie.